SCHEDA

FOTO

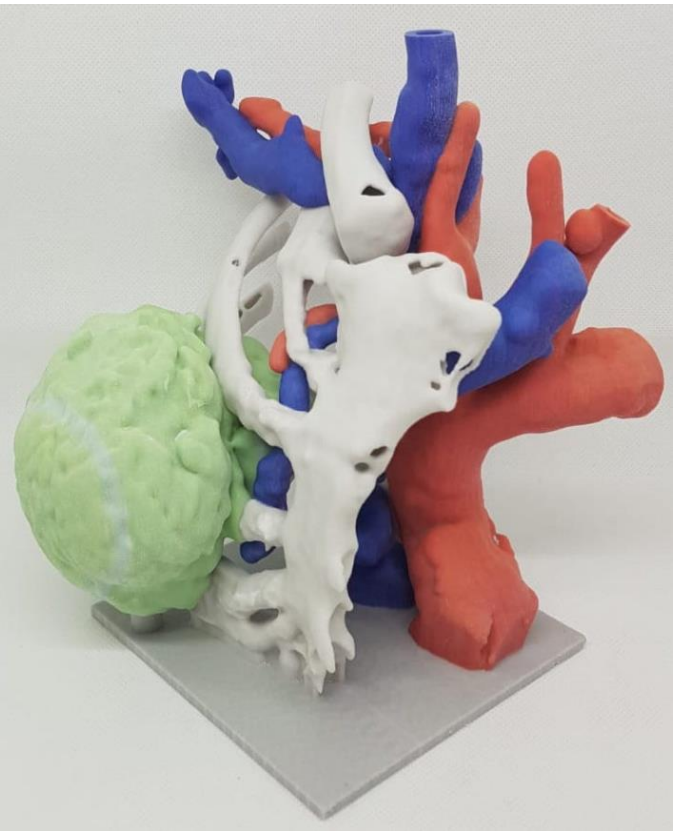

TESTO DESCRITTIVO

Patologia Tumorale Sovra-Mammaria

Il modello rappresenta il distretto anatomico sovra-mammario, dove è presente un'estesa neoplasia polmonare. Esso comprende le principali strutture vascolari arteriose (rosso) e venose (blu), le componenti ossee dello sterno e parte della gabbia toracica e la neoplasia (verde), che si estende anche al di fuori di essa. Il modello è stato utilizzato per la pianificazione *pre*-operatoria della procedura chirurgica di asportazione della neoplasia polmonare e per la valutazione del coinvolgimento del sistema arterioso centrale.

- Dimensioni: 16x21x15cm - Peso: 589g
- Materiale: Polvere di gesso (VisiJetPXL Clear, VisiJetPXL Core, ColorBond, HP Color 57)
- Processo di Produzione: Binder Jetting (ProJet460 Plus – 3DSystem®)

AZIENDA/ORGANIZZAZIONE	PERSONA DI CONTATTO
Ragione sociale: **Università di Pavia – Dipartimento di Ingegneria Civile e Architettura** Indirizzo: **Via Ferrata 2, 27100 Pavia PV** Sito: **http://www-2.unipv.it/compmech/**	Nome: **Ferdinando Auricchio** E-mail: **auricchi@unipv.it**